SAMPLE

病理検査報告書

H0000000

氏　　名：　　79 才 女　患者番号：　　採取日：

依頼医療機関名：　　依頼医：　　検体：食道

患者ID:　　検査日時:
検査種別:　上部内視鏡
患者名:　　検査室:　2F内視鏡室2
生年月日:　79才　女　　施行者:　田中 孝

検査部位:	食道、胃、十二指腸	ソル・コーテフ(mg):		止血処理:	
検査方法:	経口	その他薬剤:		色素:	
スポラミン(A):		生検:	生検	検査の様子:	A
グルカゴン(V):		ポリペク:		カメラNo:	31
ロヒプノール(mg):		臓器数:	1臓器	その他:	
アネキセート(ml):		クリップ:			

■診断
バレット食道の疑い　多発性胃ポリープ　GERD grade M2

■所見内容
食道:　ECj部に色調変化あり
下部にSSBEと思われる胃粘膜の変則的なせり上がりあり
中心部に白苔の付着を伴う毛羽立ちあり　生検①3435

胃:　C-0の粘膜萎縮
胃底部から胃体部にかけてポリープ散在

十二指腸:球部から下行脚にかけて嚢胞多発

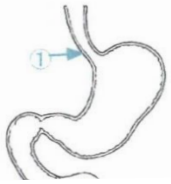

【病理検査結果】
High-grade intraetpithelial neoplasm of the esophagus, Bx: See an additional report!

【病理所見】
① squamous epithelium：分化傾向はありますが、基底側1/2には、全長に亘って、
幼若な細胞(basal-parabasal cell 相当)の増殖がみられます（標本①-1)。
核は小型で類円形で、比較的に揃っていますが、よくみると、若干ですが、大小不同・多形性が
認められます（標本①-2,3）。そして表層まで腫大核がみられます。
少なくとも high-grade dysplasia*/ high-grade IEN* にしたいです。

コメント：*欧米の基準では、CIS を含めておりますが、我が国の基準では、CIS は high-grade の上に
別に設ける形になってます。本例に関しては、私は、上記のように判断しましたが、ほとんど CIS に
近いものとみたいです。是非 EMR/ESD を行っていただきたいです。
なお、できれば p53, Ki-67 免疫染色で評価したいです。

<追加報告（免疫染色の結果）>
上皮の深部1/2には、p53 が基底層から（とくに標本①p53の右端の down-growth の部分）
diffuse に染色されております。
一方、Ki-67 の染色野は、p53 染色野より狭く、ややまばらであります（標本①Ki-67）。
これは、これまでの知見から、Carcinoma に consistent な所見とされてます。
検査結果は、既報と変わりません（CISとしても構いません）。

病理医１：
報告日：　病理医２：

株式会社パソネット
〒420-0834　静岡県静岡市葵区音羽町8番18号
電話：054-295-5100　検査責任者：森　貞晴

本報告記事を公表される際は予め弊社までご連絡ください。

SAMPLE

病理検査報告書

H0000000

氏　　名：　　79 才 女　患者番号：　　採取日：

依頼医療機関名： ｸﾘﾆｯｸ　　依頼医：　　検体： 食道

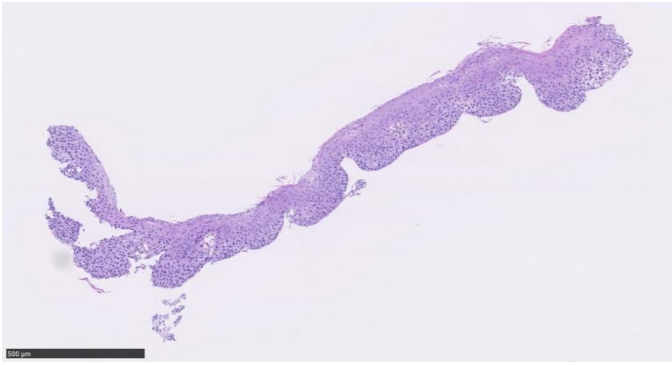

標本①-1

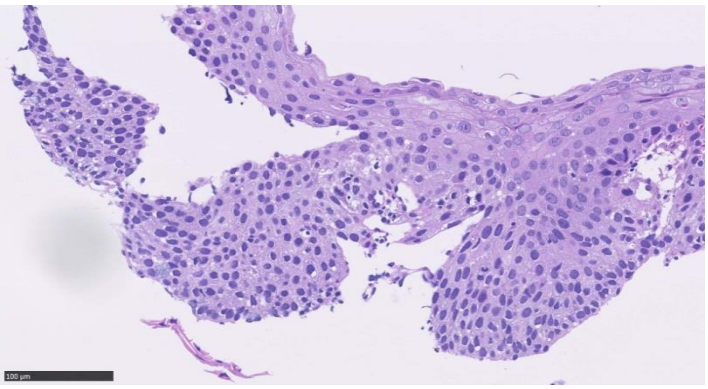

標本①-2

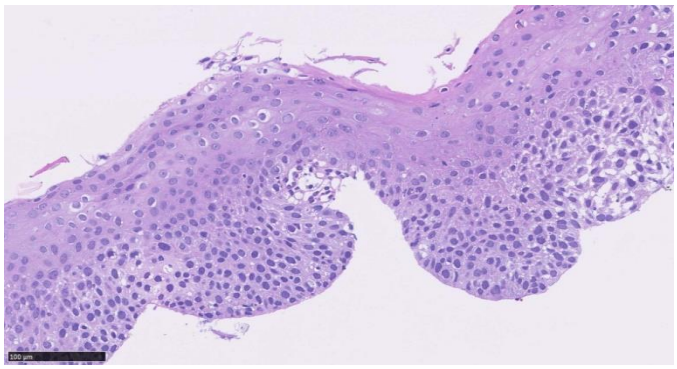

標本①-3

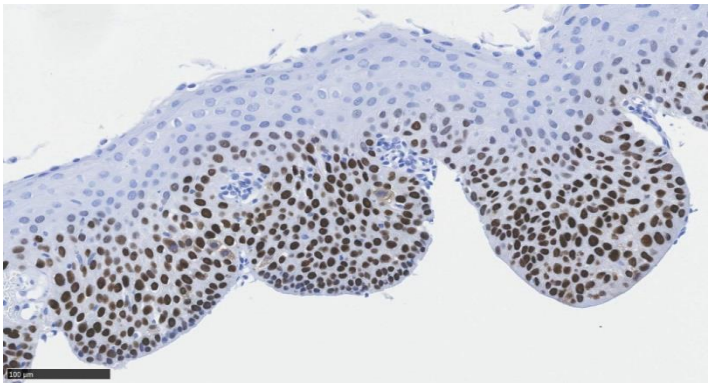

標本①p53

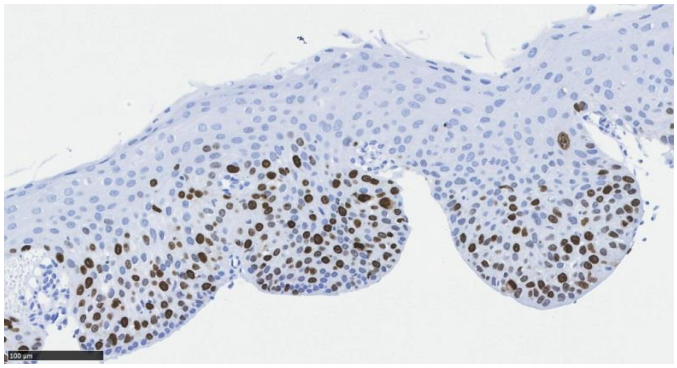

標本①Ki-67

病理医１：

報告日：　　病理医２：

株式会社パソネット
〒420-0834　静岡県静岡市葵区音羽町8番18号
電話：054-295-5100　　検査責任者： 森　貞晴

本報告記事を公表される際は予め弊社までご連絡ください。